UNIVERSITE DE PARIS
FACULTE DE MEDECINE — LARIBOISIERE - SAINT-LOUIS

ANNÉE 1971

THÈSE

N° 14

POUR

LE DOCTORAT EN MÉDECINE

(DIPLOME D'ÉTAT)

PAR

Jean GILLET
Ancien Externe des Hôpitaux de Paris
Né le 14 Juin 1944, à Rueil-Malmaison (92)

Présentée et soutenue publiquement le 2 février 1971

CRYOTHERAPIE DU PROMONTOIRE DANS LE VERTIGE DE MENIERE

Président : M. PIALOUX, Professeur

PARIS — 1971

UNIVERSITE DE PARIS
FACULTE DE MEDECINE — LARIBOISIERE - SAINT-LOUIS

ANNÉE 1971 **THÈSE** N°

POUR

LE DOCTORAT EN MÉDECINE

(DIPLOME D'ÉTAT)

PAR

Jean GILLET
Ancien Externe des Hôpitaux de Paris
Né le 14 Juin 1944, à Rueil-Malmaison (92)

Présentée et soutenue publiquement le 2 février 1971

CRYOTHERAPIE DU PROMONTOIRE DANS LE VERTIGE DE MENIERE

Président : M. PIALOUX, Professeur

PARIS — 1971

UNIV.
LEIDEN
BIBL.

A MES PARENTS

A MA FEMME

Digitized by the Internet Archive
in 2026

https://archive.org/details/IA41556015_0010

A MONSIEUR LE PROFESSEUR Paul PIALOUX

Président de la Chaire de Clinique

oto-rhino-laryngologique à la

Faculté de Médecine de Paris

Professeur agrégé à la Faculté de Médecine de Paris

Qui nous a fait le très grand

honneur d'accepter la présidence de

cette thèse.

Nous le prions d'agréer l'expression

de notre respect.

A MONSIEUR LE PROFESSEUR Henri MULER

Oto-rhino-laryngologiste des

Hôpitaux de Paris

Professeur au Collège de Médecine

Qui a bien voulu nous confier le sujet de ce travail et dont les conseils nous ont précieusement guidé tout au long de son élaboration.

Qu'il veuille trouver ici l'expression de notre profonde gratitude.

A MONSIEUR LE PROFESSEUR René MURE

Oto-rhino-laryngologiste des

Hôpitaux de Paris

Professeur au Collège de Médecine

qui a bien voulu nous confier le

sujet de ce travail et dont les

conseils nous ont précisément guidé

tout au long de son élaboration.

Qu'il veuille trouver ici l'expression

de notre profonde gratitude.

A MONSIEUR LE DOCTEUR Georges BARON

Oto-rhino-laryngologiste des

Hôpitaux de la Région de Paris

Qui nous a guidé avec bienveillance

et dont les conseils et l'enseignement

quotidien nous sont précieux.

A NOS MAITRES DE LA FACULTE ET DES HOPITAUX

A NOS MAITRES D'EXTERNAT

MONSIEUR LE PROFESSEUR LEBEAU

MONSIEUR LE PROFESSEUR KUSS

MONSIEUR LE PROFESSEUR LOISEAU

MONSIEUR LE PROFESSEUR LEMOYNE

MONSIEUR LE PROFESSEUR SERGENT

Qu'ils trouvent ici l'expression de notre respectueuse gratitude pour leur enseignement de chaque jour.

I N T R O D U C T I O N

-:-:-:-:-:-:-:-:-:-:-:-:-

Les thérapeutiques nombreuses tant médicales que chirurgicales opposées au vertige de Ménière attestent que l'unité n'est pas faite sur l'efficacité d'un seul traitement.

Malgré tout, l'arsenal médical vient à bout des formes présentées par la majorité des malades.

Un certain nombre cependant ne peut-être soulagé médicalement et c'est celui-ci qui peut bénéficier de la chirurgie.

Le procédé qui a obtenu le plus de succès est la destruction du labyrinthe membraneux (labyrinthectomie), d'indication limitée en raison de la surdité totale qui en résulte; il serait à réserver au Ménière unilatéral avec surdité importante irréversible.

Un progrès significatif a été accompli grâce aux ultra-sons. En effet, par cette méthode le labyrinthe peut-être détruit sans sacrifice de l'audition mais une surdité à distance de l'intervention, la possibilité d'une paralysie faciale peuvent en être des inconvénients. Mais le fait que cette technique a guéri des malades de leurs vertiges en leur gardant leur audition a ouvert la voie à une chirurgie sélective et conservatrice du labyrinthe.

H I S T O R I Q U E

-:-:-:-:-:-:-:-:-:-

Si l'utilisation de l'agent physique qu'est le froid n'est pas nouvelle en médecine, en général - les dermatologistes l'utilisent depuis fort longtemps pour traiter certaines lésions - et en O.R.L., en particulier, la cryothérapie de la papillomatose laryngée dans le service du Docteur LEMARIEY à l'hôpital TROUSSEAU date de 1958. Son emploi dans la chirurgie de l'oreille interne est beaucoup plus récent. Les premiers travaux sur cette nouvelle technique datent de 1965 (CUTT R.A. et al.). A cette époque les auteurs préconisaient chez l'animal, tout aussi bien que chez l'homme, l'abord du canal semi-circulaire externe dans sa moitié postérieure.

C'est HOUSE W.F. en 1966 qui régla l'intervention telle qu'elle est pratiquée à l'heure actuelle, c'est-à-dire en faisant agir la cryode non pas sur le canal horizontal, mais au niveau du promontoire, sur le pont osseux situé entre les fenêtres ronde et ovale.

M A T E R I E L

-:-:-:-:-:-:-:-

La source de froid est constituée par de l'azote liquide. A partir de celui-ci on peut obtenir du froid utilisable de deux façons :

1°) Cryothérapie à la tige (cryothérapie faible) C'est la plus facile, la moins dangereuse. Elle consiste à tremper une barre de métal dans l'azote pour la refroidir et à l'appliquer sur la partie à traiter.

Les avantages sont :

- le bon marché
- la simplicité
- l'absence de danger pour le malade.

Les inconvénients sont :

- le peu de durée de l'application du froid puisqu'en quelques secondes la tige se réchauffe,
- la buée de condensation intense qui se dégage au voisinage de la cryode et qui empêche de viser l'endroit à atteindre avec toute l'exactitude voulue.

On comprendra facilement que ces deux inconvénients et essentiellement le second en signent son refus dans la chirurgie du promontoire.

2°) Cryothérapie à azote circulant (crycthérapie forte). L'azote circule dans une cryode analogue à un thermocautère dont il refroidit l'extrémité. L'azote liquide est versé dans un récipient métallique relié d'une part à un obus d'azote sous pression par un tuyau en matière plastique, d'autre part à la cryode par un autre tuyau en matière plastique. L'azote liquide est projeté par l'azote gazeux du réservoir dans la cryode. Une pédale d'interruption placée sur le tuyau-réservoir-obus permet d'interrompre le circuit d'azote circulant.

L'avantage de la cryothérapie forte réside d'abord dans l'application : la cryode est placée à la température de la salle, donc sans aucune buée, exactement à l'endroit voulu : on ne refroidit qu'ensuite et seulement l'extrémité distale de la cryode.

Ensuite la durée d'application est beaucoup plus longue (la température peut-être maintenue plusieurs minutes en-deçà de - 100° C). Il se forme autour de la pointe un cristal de glace qui isole lentement les tissus de la source de froid, et en pratique, il est rare qu'on refroidisse au-delà de cinq minutes.

Les inconvénients sont :

- appareillage plus coûteux
- difficulté de fabrication des cryodes, notamment des cryodes coudées (le coude étant une difficulté technique de fabrication importante).

Le matériel employé est fourni par la Compagnie française des produits oxygénés : petit cryal d'O.R.L. (voir page 6). La cryode est la cryode droite.

PETIT CRYAL D'O.R.L.

Cet appareil est actuellement le seul au monde à comporter un dispositif de transfert continu d'azote liquide par tuyau souple, formule qui permet tout en assurant au CRYAL une parfaite maniabilité, d'obtenir une remarquable efficacité due au très grand pouvoir frigorifique de l'azote liquide.

1. DESCRIPTION

L'ensemble se compose :

- d'une bouteille d'azote gazeux (1) munie d'un détendeur à pression réglable.
- d'une pédale de commande (2) permettant de déclencher ou d'interrompre l'arrivée de l'azote liquide à la pointe de la cryode. Cette pédale est conçue de manière à provoquer, au repos, une mise à l'air libre du circuit, ce qui évite tout risque de surpression.
- d'un récipient de 5 litres d'azote liquide (3). L'emploi de super-isolant sous vide poussé a permis d'en réduire l'encombrement et le poids.
- d'une ou plusieurs cryodes spéciales (4), selon les applications envisagées (voir ci-après).
- des tuyaux de liaison entre les différents éléments de l'ensemble.

2. CARACTERISTIQUES

- Récipient : poids à vide : 4 kg
  poids en charge : 8 kg
  hauteur : 405 mm
  diamètre : 270 mm
  durée de conservation du liquide : 10 jours
- Cryodes : dimensions : voir ci-après
  poids : de 20 à 30 g selon les modèles
- Temps de réponse à la mise en froid : de l'ordre de la seconde.

3. AVANTAGES DE L'APPAREIL

- Sécurité d'emploi : la cryode est introduite à la température ambiante dans la bouche, le nez ou l'oreille. La mise en froid n'est commandée qu'une fois la cryode bien en place.
- Grande légèreté et parfaite maniabilité de l'ensemble : les cryodes ne pèsent qu'une vingtaine de grammes et leur forme est parfaitement adaptée aux exigences de l'O.R.L.

La tuyauterie reste souple pendant toute la durée de l'intervention.

- Parfaite visibilité : l'échappement gazeux s'effectuant hors de la bouche, du nez ou de l'oreille, ne gêne aucunement l'opérateur.

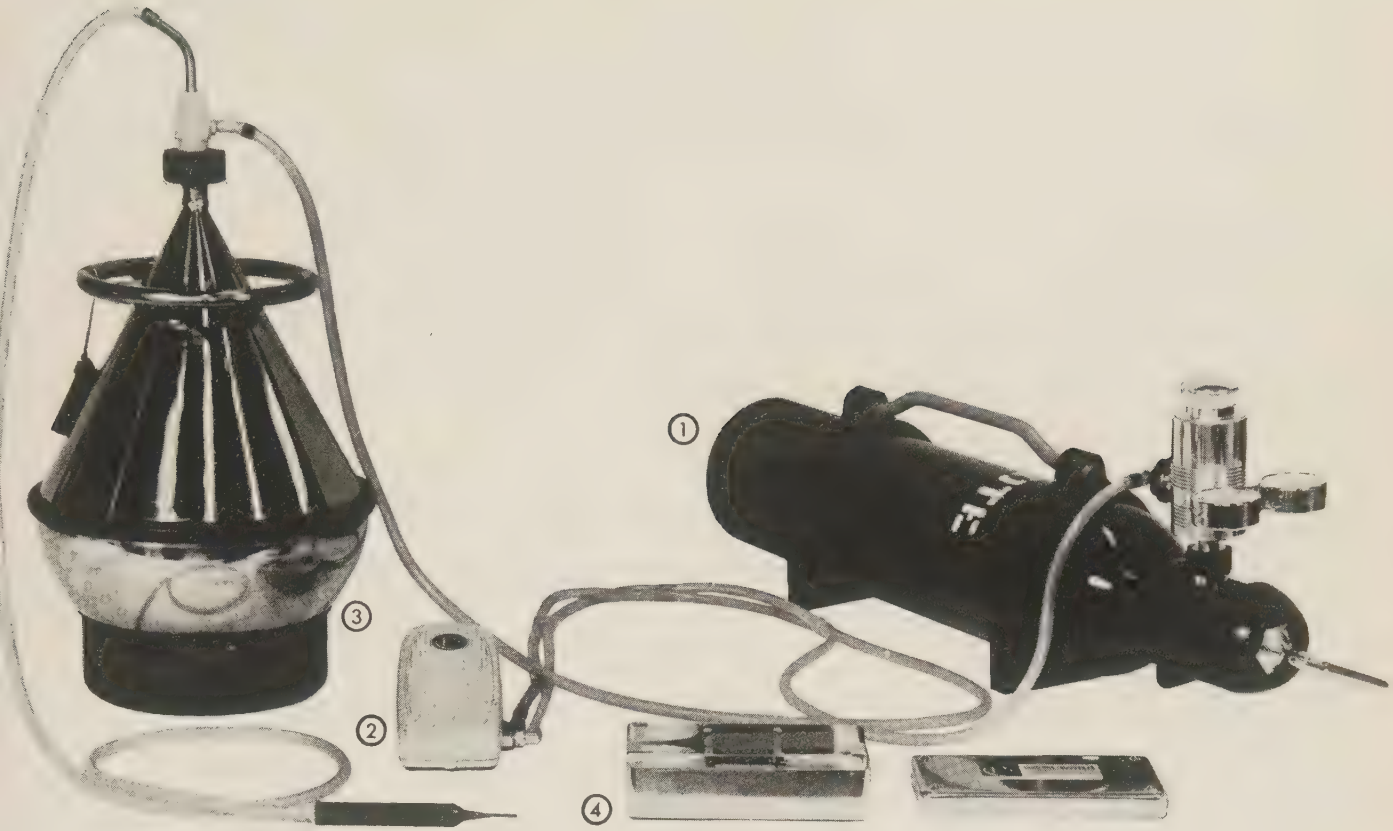
1
2
3
4

A N A T O M I E

-:-:-:-:-:-:-:-

Il s'agira d'un bref rappel, centré sur l'intérêt chirurgical de la région.

L'intervention se passe dans la partie sous-faciale de la paroi interne de la caisse du tympan (face interne de l'atrium). Cette face est de structure uniquement pétreuse.

La deuxième portion de l'aqueduc de Fallope, inter-tympano-vestibulaire limite en arrière le bord supérieur de cette paroi : elle est oblique en bas en dehors et en arrière faisant avec l'horizontale un angle d'environ 40°. Elle est étendue sur un centimètre environ du ganglion géniculé jusqu'à l'angle postéro-supérieur de la caisse. Etroitement contenu dans l'aqueduc de Fallope le nerf y est accompagné par une artériole qui unit la branche née de la méningée moyenne à celle venue de la stylo-mastoïdienne. La paroi externe de l'aqueduc de Fallope fait saillie sur la paroi interne de la caisse sauf à son extrémité antérieure à la sortie de la loge du ganglion géniculé où elle est recouverte de la trainée cellulaire antélabyrinthique supérieure.

En avant la limite de ce bord supérieur est formé par la portion tympanique du canal du muscle du marteau, longue de cinq millimètres, qui détermine une saillie accusée oblique en arrière, en dehors et en haut et dont l'extrémité postérieure

se recourbe en dehors en bec de cuiller, au-dessous de l'émergence de la deuxième portion de l'aqueduc de Fallope, livrant passage au tendon terminal du muscle du marteau qui se sépare à angle droit du canal.

Au-dessous, la paroi interne est marquée par plusieurs reliefs :

- le promontoire, saillie mamelonnée aplatie ou conique, plus accentuée en arrière qu'en avant, plus large que haute (huit millimètres sur six millimètres). Il occupe classiquement le centre de la paroi interne et en fait ses deux tiers antérieurs.

Séparé, en haut de l'aqueduc de Fallope par le bec de cuiller.

Près de l'orifice tubaire en avant.

Surmontant en bas l'orifice supérieur du canal tympanique d'où émerge le nerf de Jacobson flanqué du paraganglion tympanique de Valentin. Le nerf de Jacobson, ascendant, marque le promontoire d'un fin sillon sur un millimètre puis s'épanouit en ses six branches terminales :

- deux postérieures (pour les fenêtres ronde et ovale)
- deux supérieures (les nerfs grand et petit pétreux profonds)
- deux antérieures (carotico-tympanique et tubaire).

[illegible]

[illegible]

[illegible]

[illegible]

[illegible]

- [illegible] [illegible] [illegible]

[illegible]

[illegible]

[illegible]

[

- la fenêtre ronde - ou tympanique - creusée immédiatement en arrière du promontoire dans la fossette ronde, (elle est parfois partiellement masquée par le versant postérieur du promontoire). Elle est ronde ou ovalaire, plus haute que large, de deux à trois millimètres de diamètre; elle regarde en dehors en bas et en arrière. Elle est obturée par une membrane concave en dehors, le tympan secondaire.

- la fenêtre ovale - ou vestibulaire - creusée au fond de la fossette ovale située en arrière et au-dessus du promontoire, en arrière du bec de cuiller, au-dessous du canal de Fallope qui forme le linteau de la fenêtre ovale. Son orifice est en forme de "gueule de four", long de trois millimètres, haut de un millimètre et demi, souvent réniforme à bord supérieur concave et bord inférieur horizontal. Elle regarde en dehors en bas et en avant. Elle est obturée par la platine de l'étrier qui est sertie par le ligament annulaire doublée de cartilage hyalin : elle est recouverte du côté de la caisse par le muco-périoste et du côté vestibulaire par l'endoste.

- le sinus tympanii (cavité sous-pyramidale de Huguier) véritable arrière-fond de la caisse du tympan se prolonge sous la portion mastoïdienne de l'aqueduc de Fallope. Dans le fond, il répond à l'ampoule du canal semi-circulaire postérieur. Il est séparé de la fenêtre ronde par le cubiculum promontorii et de la fenêtre ovale par le ponticulus promontorii.

Du point de vue chirurgical :

1° Sont très importants les rapports que contracte le VII avec le promontoire et la fenêtre ovale surtout. En effet, le canal de Fallope forme le linteau de la fenêtre ovale; sa paroi est mince, translucide, parfois déhiscente au niveau de son plancher et de la fenêtre ovale, toujours perforée d'orifices vasculaires. En position haute, il reste distant de deux millimètres de la fenêtre ovale, mais il peut s'en rapprocher en position basse, jusqu'à masquer la berge postérieure de la fenêtre.

2° Sont essentiels les rapports que présentent les différentes parties du labyrinthe membraneux avec les accidents de la face interne de la caisse, car c'est par eux que l'intervention est possible.

- le promontoire recouvre d'une couche de un millimètre d'os compact :

a) la portion sous vestibulaire du limaçon

b) le flanc externe de la deuxième spire au-dessous du bec de cuiller :

le sommet du limaçon est plus en dedans, au niveau de la trompe.

- la fenêtre ronde est creusée dans la paroi inférieure (ou plancher) du vestibule osseux. Elle est en rapport avec le prolongement de la rampe tympanique du segment non enroulé du limaçon. Elle est éloignée du labyrinthe membraneux.

- la fenêtre ovale située à la partie antéro-inférieure du vestibule osseux, près du plancher s'ouvre en dedans sur la rampe vestibulaire. Elle présente des rapports avec le vestibule membraneux, très importants :

a) l'utricule est le rapport principal dans sa région maculaire.

- à un demi millimètre du bord platinaire supérieur
- descend oblique en bas et en dedans, s'éloignant de la platine plus en avant qu'en arrière
- à un millimètre et demi du pôle postéro-inférieur de la platine.

b) le saccule répond au pôle antéro-inférieur de la platine, restant au moins à un millimètre de celle-ci.

c) le canal cochléaire : l'extrémité postérieure du premier tour de spire se termine à ce niveau en dedans du promontoire entre les deux fenêtres. Le bord inférieur de la platine est situé à un millimètre au-dessus de l'organe de Corti.

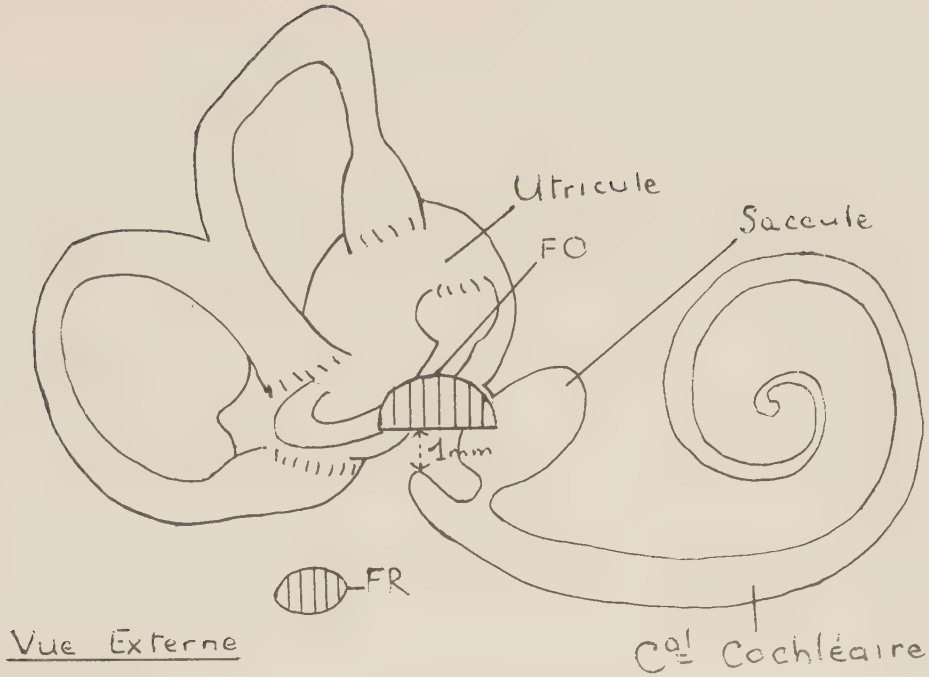
Utricule
FO
Saccule
1mm
FR
Vue Externe
Cal Cochléaire

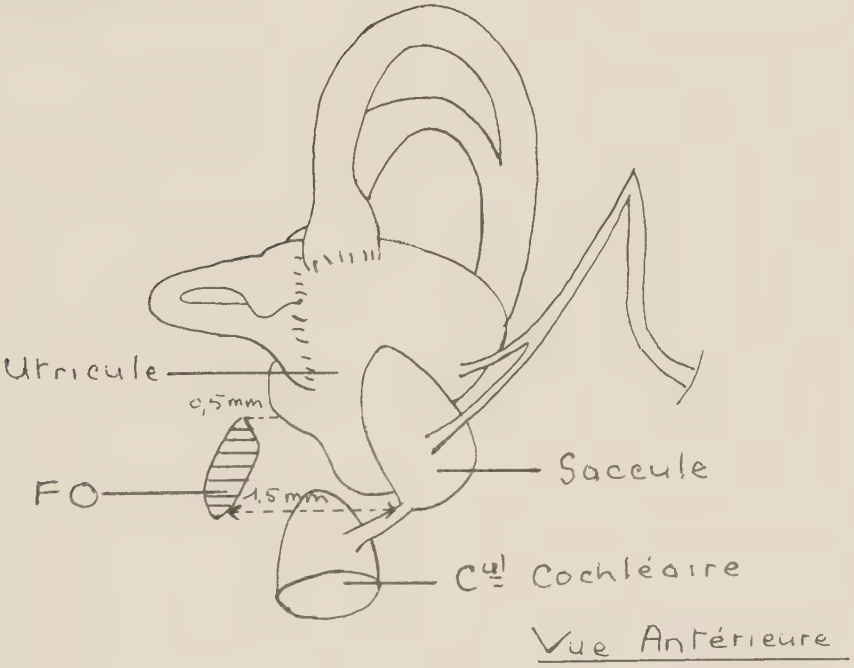
Utricule
0,5mm
FO
1,5mm
Saccule
Cal Cochléaire
Vue Antérieure

RAPPEL DE PHYSIOLOGIE DES LIQUIDES LABYRINTHIQUES

-:-

On distingue classiquement périlymphe et endolymphe. Actuellement deux autres types de milieux liquidiens sont individualisés : la cortilymphe et la lymphe subtectoriale.

PERILYMPHE

Composition : c'est un liquide de type exocellulaire, dont la composition est voisine de celle du liquide céphalo-rachidien. L'intérêt actuel de ses composants se porte sur les éléments ioniques; deux sont importants : le sodium (135 - 150 mEq) et le potassium (7 - 8 mEq).

Formation : elle n'est pas encore totalement précisée. Trois hypothèses sont émises : liquide céphalo-rachidien, vaisseaux périlabyrinthiques, endolymphe. L'origine essentielle paraît être le réseau capillaire périlabyrinthique, extrêmement développé. Il s'agit vraisemblablement d'un phénomène type transsudat commandé par la différence de pression existant de part et d'autre de la paroi du capillaire. La différence de pression parait très faible et susceptible de se modifier très rapidement : on peut donc avoir une circulation capillaire - périlymphe, mais aussi périlymphe-capillaire.

Résorption : elle se ferait dans la rampe tympanique, au niveau de la partie supéro-externe du ligament spiral, ainsi

qu'au niveau du réseau capillaire périlabyrinthique comme nous venons de le voir.

Vitesse de production : relativement lente à l'état normal.

Circulation : elle est longitudinale, de la rampe vestibulaire vers la rampe tympanique par l'intermédiaire de l'hélicotrema.

ENDOLYMPHE

Composition : elle est nettement différente de celle de la périlymphe. Surtout le rapport des ions potassium et des ions sodium est inversé : potassium 140 - 160 mEq, et sodium 13 - 16 mEq.

Formation : elle demeure imprécise. Il semble que la strie vasculaire en assume la plus grande partie.

Résorption : elle est vraisemblablement assurée, tout au moins en partie également, par la strie vasculaire.

Circulation : elle est actuellement considérée comme se faisant dans le sens radial. Une de ses fonctions les plus importantes semble être le transport d'oxygène de la strie vasculaire aux cellules sensorielles.

CORTILYMPHE

C'est un liquide de type exocellulaire qui remplit le tunnel de Corti, les espaces de Nuel, les espaces intercellulaires de l'organe de Corti. Elle baigne les cellules sensorielles

Composition : elle serait voisine de celle de la périlymphe.

Provenance : elle est imprécise actuellement.

Résorption : elle est également inconnue.

Elle aurait trois fonctions :

- nutrition de l'organe de Corti
- participation à l'existence des phénomènes bioélectriques (différence de potassium et de sodium par rapport à l'endolymphe).
- "liquide de lavage" vis-à-vis de l'acétylcholinestérase après la transformation électrique du message auditif.

LYMPHE SUBTECTORIALE

Son existence est envisagée depuis 1961 (Rauch), bien que son individualisation ne soit pas encore démontrée.

Elle serait située dans une cavité fermée limitée par la membrana tectoria, le sulcus spiral interne et la membrane réticulée.

Un des principaux arguments en sa faveur est que l'arrachement localisé de la membrana tectoria entraîne des troubles auditifs localisés à certaines fréquences.

Elle serait secrétée par les cellules du sulcus spiral interne dont le caractère secrétoire est prouvé (appareil de Golgi très développé et vacuoles).

Son mécanisme de résorption est totalement inconnu.

[illegible] : [illegible] volume de cells du [illegible] [illegible]-
[illegible].

[illegible] [illegible] [illegible] [illegible] [illegible].

[illegible]

[illegible] [illegible] [illegible] :

- [illegible] [illegible] [illegible] [illegible] [illegible]

- [illegible] [illegible] [illegible] [illegible] [illegible]

[illegible] [illegible] [illegible] [illegible] [illegible] [illegible] [illegible]-
[illegible] [illegible] [illegible] [illegible] [illegible] [illegible] [illegible]).

- "[illegible] [illegible] [illegible]" [illegible] [illegible] [illegible] [illegible]-
[illegible] [illegible] [illegible] [illegible] [illegible] [illegible] [

ROLE DE L'OXYGENE ET DU GAZ CARBONIQUE

Nous avons vu qu'il semblait que ce soit l'endolymphe qui amène l'oxygène aux cellules sensorielles.

Le rôle du gaz carbonique est également certain. Il semble que la régulation du débit sanguin de la cochlée, soit, comme pour le cerveau, sous la dépendance du gaz carbonique. Cette régulation ne s'effectue vraisemblablement, par analogie avec la circulation cérébrale que si le taux sanguin d'oxygène n'est pas inférieur à dix-huit millimètres de mercure.

- modification essentiellement de la régulation de la sécrétion et de l'excrétion des liquides, que cette modification soit due à une altération du débit artériel, du système veineux, du système capillaire (et on a vu que le réseau capillaire périlymphatique est très développé), à des troubles humoraux (la teneur en potassium et sodium des liquides est différente chez un sujet atteint de vertige de Ménière et chez un sujet normal - tableau -).

		Périlymphe	Endolymphe	R vestibulaire	R tympanique
Sujet Normaux	K	7 - 8	145 - 160	4,6	4,9
	Na	135 - 150	16 - 27	143	146
Ménière	K	139 - 138	Mélange	67 - 240	6,5 - 106
	Na	26 - 27		3,4- 6	144 - 152

ou à un dysfonctionnement d'un centre réflexe central tenant sous sa dépendance toute la circulation labyrinthique.

Cette pathogénie admise il était logique de penser qu'en diminuant la tension de l'endolymphe en lui permettant de s'évacuer hors du labyrinthe membraneux, les symptômes disparaitraient.

Plusieurs types d'interventions décompressives ont été ainsi réalisés :

- décompression et drainage du sac endolymphatique dans les espaces sous-arachnoïdiens (House)
- ouverture du sac endolymphatique (Portmann)
- drainage du saccule dans l'oreille moyenne (sacculotomie de VON FICK).

On a été amené à penser que l'on pourrait également drainer l'endolymphe dans la périlymphe (shunt otique - périotique). En effet, on a observé des ruptures spontanées du labyrinthe membraneux chez l'homme (paroi du saccule, membrane de Reissner, et même membrane basilaire); elles proviennent dans certains cas de dilatation particulièrement importante et aigue ; elles réalisent un drainage spontané de l'endolymphe dans la périlymphe, et, pour HOUSE, seraient en égalisant les pressions endolymphatique et périlymphatique, un mode de sédation de l'accès de Ménière. D'autre part ces ruptures ont pu être reproduites expérimentalement chez l'animal (SHUKNECHT et ELSEIM, LAURENCE, IGARASHI); les ruptures du canal cochléaire n'entrainent de déficit auditif que dans la zone de perforation; les ruptures du saccule n'ont pas de répercussion sur l'audition ni sur les structures du labyrinthe à long terme.

Ce shunt otique-périotique était déjà réalisé par différentes méthodes :

- les ultra-sons (ARSLAN)

- la sacculotomie de VON-FICK : le drainage de l'endolymphe se ferait sans la périlymphe et non dans l'oreille moyenne. Par cette méthode, sur quinze cas, HOUSE a obtenu une disparition des vertiges assez élevée, mais l'audition fut très aggravée dans 80 % des cas. La plupart de ces malades avaient un Ménière qui était ancien et bien entendu, il est évident que ce n'est pas par l'intervention qu'il fallait espérer améliorer l'audition; mais dans un Ménière au début de son évolution, avec une audition conservée ce problème est à considérer.

- la cryothérapie sur le canal semi-circulaire externe : WOLFSON a obtenu sur quinze malades les résultats suivants :

a) Quatre succès : disparition des vertiges
audition inchangée ou meilleure

b) Pour les autres malades :

neuf cas : aggravation de l'audition supérieure à 10 dB

six cas : réapparition des vertiges (quatre ont dû subir une labyrinthectomie secondaire)

trois cas : guérison des vertiges mais aggravation de l'audition

- Une autre méthode consistant à créer une communication endo-périlymphatique en ponctionnant la membrane basilaire par la fenêtre ronde a été également abandonnée (20 % d'aggravation de l'audition).

L'intérêt de l'application du froid sur le promontoire, entre les deux fenêtres serait de permettre d'atteindre à la fois le saccule et l'extrémité du canal cochléaire dilatés.

TECHNIQUE DE L'INTERVENTION

-:-:-:-:-:-:-:-:-:-:-:-:-:-:-

Le malade est prémédiqué comme pour la chirurgie stapédienne et opéré sous anesthésie générale.

- incision endaurale type Shambaugh
- le tympan est récliné avec le lambeau cutané
- résection non obligatoire de la partie postéro-supérieure du conduit, suivant la visibilité que l'on a du pont entre la fenêtre ovale et la fenêtre ronde.
- amincissement de ce pont par fraisage, jusqu'à voir un écoulement léger de liquide périlabyrinthique qui sourd comme d'une pierre poreuse de la surface d'amincissement.
- application de la cryode deux fois une minute à - 80° avec réchauffement à 0° entre les deux applications.
- pansement Spongel - biogaze H.N.

Cette technique est à ranger parmi les traitements à visée pressionnelle (elle s'attaque au saccule et cherche à créer une fistule qui peut être réalisée de même par voie platinaire : VON FICK).

Par quel mécanisme cette fistule s'est-elle créée, c'est ce que nous allons voir en étudiant le mode d'action du froid.

MODE D'ACTION DU FROID

-:-:-:-:-:-:-:-:-:-:-:-

La source de froid est appliquée sur le pont osseux entre la fenêtre ovale et la fenêtre ronde. Afin d'obtenir un meilleur transport de chaleur du vestibule vers la sonde, on amincit l'os du promontoire, car cet os est un très bon isolant contre la congélation.

La profondeur de pénétration de cette congélation dans le vestibule est approximativement égale à l'étendue de la surface gelée, qu'on peut voir sur le promontoire pendant que l'on y applique la sonde. On peut donc admettre qu'un froid suffisant pour détruire les cellules, pénètre dans le vestibule entre les fenêtres ronde et ovale.

A ce niveau sont gelées :

- la membrane basilaire dans son segment postérieur entre les deux fenêtres
- la membrane de Reissner
- la paroi du saccule probablement dilatée jusqu'à venir au contact de la face interne du promontoire.

L'audition, dans cette partie de la membrane basilaire est dans la zone dix mille à vingt mille, donc de peu d'utilité pour le malade.

Du point de vue histologique pas de modification apparente de la membrane cellulaire du labyrinthe membraneux qui ne

disparait pas. La seule anomalie que l'on ait pu relever est, chez l'animal après cryothérapie sur le canal semi-circulaire externe dans sa moitié postérieure, un blocage de ce canal à l'endroit d'application de la cryode.

On admet qu'il y a mort fonctionnelle des cellules du labyrinthe membraneux à l'endroit où a agi la source de froid et qu'elles sont devenues incapables de maintenir une rétention sélective d'endolymphe qui peut alors s'échapper dans les espaces périlymphatiques. Il est possible que cette zone puisse se rompre et créer aussi une ouverture mécanique entre les deux espaces.

PRESENTATION DES OBSERVATIONS

-:-:-:-:-:-:-:-:-:-:-:-:-:-:-:-:-

Cette étude porte sur dix-neuf malades - dix hommes et neuf femmes - dont l'âge se situe entre 33 ans pour le plus jeune et 69 ans pour le plus âgé.

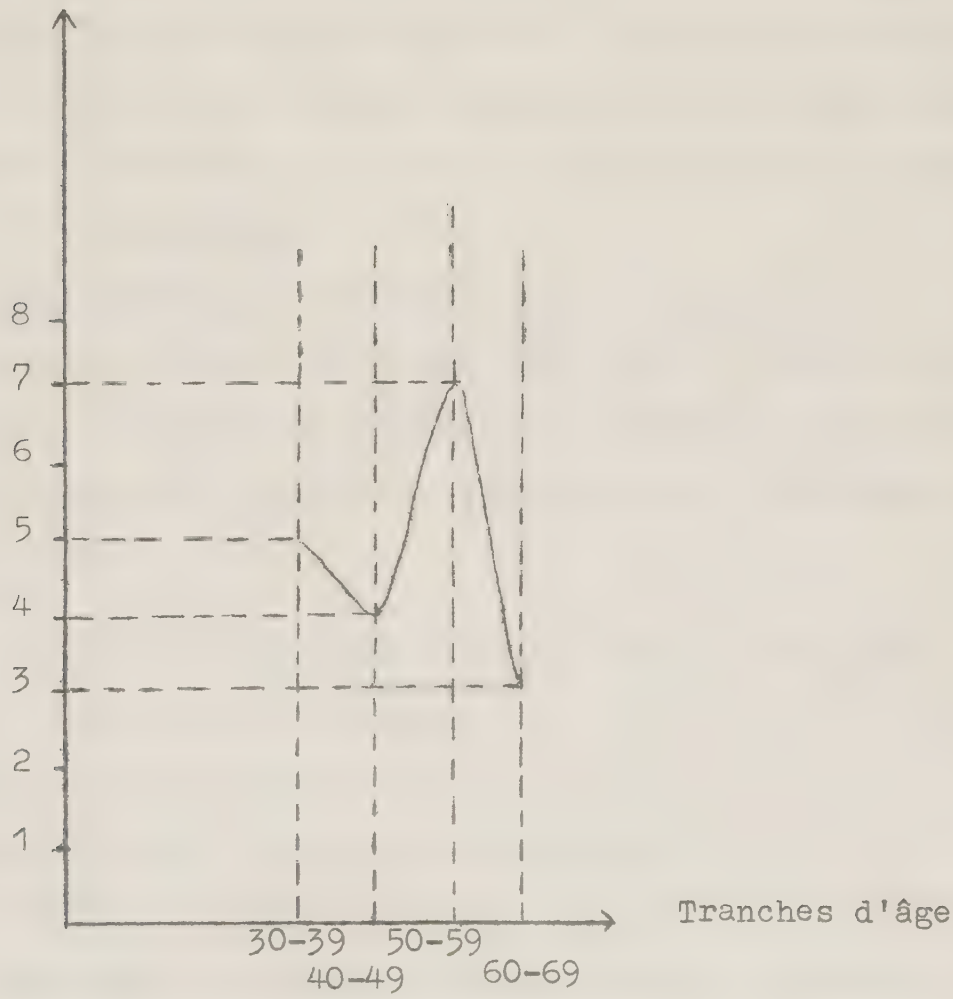

Il s'agissait dans la presque totalité des cas d'un vertige de Ménière indiscutable. Deux étaient vraisemblablement des Ménière bien que dans l'un il n'y ait jamais eu de bourdon-

nement et que chez l'autre, l'hypoacousie n'ait été que transitoire (malgré un syndrome vertigineux très important). Parmi les cas certains, un était un Ménière "vieilli"; un autre était bilatéral. Tous sauf deux avaient une chute importante de l'acuité auditive (de - 40 - 50 dB à la cophose). Nous avons vu un syndrome secondaire des traumatisés du crâne (où l'intensité des vertiges a obligé à l'intervention) et un syndrome vertigineux chez un épileptique dont l'étiologie précise n'a pu être élucidée (les vertiges évoluaient tout-à-fait indépendamment de l'épilepsie et ne s'accompagnaient ni de bourdonnement, ni d'hypoacousie.

Deux malades avaient été opérés d'otospongiose, un présentait un glaucome opéré des deux côtés, trois des Ménière avaient un antécédent de traumatisme crânien (le début des troubles remontait à six mois, dix-huit mois et dix ans après le traumatisme).

Sur dix-neuf malades la durée d'application de la cryode à - 80° a été la suivante :

- quinze malades : deux fois une minute
- trois malades : une minute seulement

  deux fois l'audition était conservée, une fois le fraisage a échancré la fenêtre ronde, incitant à la prudence dans le refroidissement.

- un malade : trois fois une minute

cette malade a eu une deuxième intervention où la cryode a été laissée deux fois en place : une minute et demi et une minute quarante cinq secondes (trois minutes et quinze secondes au total).

Dans ce cas c'est la récidive importante qui a incité à la reprise qui a été un succès (pas de vertige plus de quatre mois après l'intervention).

Toutes ces durées sont résumées dans le tableau qui suit :

Diagnostic	Nombre	Côté		Ancienneté			Refroidissement		
		Dt	G	1 an	1 à 2 ans	+ 2	1'x 3	1'x 2	1'
Ménière									
- certains	15	5	10	4	4	7	1	13	1
- probable	2		2	1	1			1	1
Syndrome post T.C.	1		1			1			1
Vertiges chez épileptique	1	1			1			1	

Les modalités de l'intervention ont déjà été envisagées. Nous ajouterons simplement que les malades subissaient un petit bilan pré-opératoire comprenant :

- numération globulaire

- formule sanguine
- groupe - rhésus
- urée - glycémie
- T.T.H.
- temps de saignement - temps de coagulation
- ionogramme sanguin.

Ces examens étaient normaux chez tous les malades.

OBSERVATION 1 : Madame L... Gabrielle - 67 ans -

Histoire :

Otospongiose opérée à droite en 1963, puis à gauche en 1964, avec un très bon résultat auditif (à noter qu'il y avait eu des vertiges pendant un mois après l'intervention à gauche).

juillet 1968 :

grande crise vertigineuse avec claquements, bourdonnements, dans l'oreille gauche, et presqu'immédiatement cophose.

novembre 1968 :

nouvelle crise vertigineuse pour laquelle elle est hospitalisée dans le service du Professeur NICK, où après un bilan très complet, on conclut à un syndrome vestibulaire périphérique.

fin février 1969 :

nouvelle crise très intense pour laquelle elle est opérée en pleine crise de vertiges et de bourdonnements.

audiogramme : - cophose gauche
- transmission à droite

Diagnostic :

MENIERE GAUCHE

Antécédents :

- hypertension artérielle (maxima vers 20)
- ulcère duodénal
- lithiase rénale
- BW + - traité en 1929 -
- hystérectomie

Bilan pré-opératoire normal , tension artérielle à 18.5

Compte-rendu opératoire du 6 mars 1969 : cryothérapie gauche.

- prothèse en bonne place à l'exploration
- fraisage du promontoire : léger écoulement de liquide périlymphatique.
- deux applications d'une minute.

Suites opératoires :

- trois grands vertiges la nuit de l'intervention.
- après la trente-sixième heure : disparition des vertiges.
- démarche incertaine.
- dixième jour : arrêt total des vertiges, il n'y a plus de bourdonnement, la malade quitte le service.
- juin 1969 : plus de vertige, audiogramme inchangé, pas de bourdonnement.
- mars 1970 : va bien.

Conclusion :

- disparition totale des vertiges et des bourdonnements deux jours après l'intervention.
- résultat stable au bout d'un an.

OBSERVATION 2 : Madame H... Joséphine - 54 ans.

Histoire :

début en 1967 :

plusieurs accès vertigineux de longue durée.

audiogramme : surdité de perception bilatérale très accentuée à droite (courbe horizontale à - 60 dB).

janvier 1969 :

recrudescence des vertiges en fréquence et en intensité, bourdonnements très importants.

deuxième audiogramme : - même aspect à gauche
- courbe horizontale à - 70 dB avec chute sur les 4000 - 8000 à droite.

début février 1969 :

les crises deviennent incessantes, la malade ne peut se déplacer seule, est confinée au lit.

Diagnostic :

MENIERE DROIT

Antécédents :

- syndrome dépressif en 1957
- dyskinésie biliaire depuis 1965 (manifestation ignorée du Ménière ?).

Compte-rendu opératoire du 20 mars 1969 : cryothérapie droite.

- incision type Shambaugh
- résection osseuse postéro-supérieure
- chaine mobile
- amincissement du pont fenêtre ovale - fenêtre ronde jusqu'à l'aspect bleuté, léger écoulement liquidien.
- deux applications d'une minute.

Suites opératoires :

- disparition immédiate des grands vertiges. La malade peut s'asseoir et se lever, ce qui déclenche de petites sensations vertigineuses brèves, sans nausée ni vomissement, qui disparaissent le quatrième jour.

- huitième jour : quitte le service, audiogramme inchangé.

- fin avril 1969 : a repris son travail, légère instabilité.

- jusqu'à février 1970 : va très bien.

- février 1970 : quatre petits vertiges.

- mars 1970 : va très bien, n'a pas eu d'autre vertige.

Conclusion :

- disparition des grands vertiges qui ont fait place à une légère instabilité elle-même disparue au bout de deux à trois mois.

- il n'y a plus de bourdonnement.

- va très bien au bout d'un an.

OBSERVATION 3 : Monsieur B... André - 69 ans.

Histoire :

mai 1968 :

début par un très grand vertige. A noter qu'il existait depuis quelques temps une sensation d'instabilité précisée, difficilement.

juillet 1968 :

reprise des vertiges.

il n'existe pas de bourdonnement, il n'y a pas de baisse de l'audition sensible.

Audiogramme : - à gauche : courbes normales
- à droite : courbe horizontale jusqu'à 1000 à - 40 dB puis chute (- 80 dB à 6000).

avril 1969 :

Les crises sont très importantes, très fréquentes (le malade n'ose plus sortir). Acouphènes.

Audiogramme : courbes en pente de - 50 dB sur les graves à la cophose sur les aigus.

Diagnostic :

MENIERE DROIT

Antécédents :

- 1958 cholécystectomie
- 1968 prostatectomie

Compte-rendu opératoire du 17 avril 1969 : cryothérapie droite

- pont fenêtre ovale - fenêtre ronde très étroite
- amincissement un peu antérieur
- pas de ligne bleue, pas d'écoulement
- deux applications d'une minutie.

Suites opératoires :

- R.A.S. les premiers jours.
- brève sensation vertigineuse la nuit du quatrième au cinquième jour, quelques bourdonnements.
- mai 1969 : - disparition des vertiges, légère instabilité
  - audition inchangée
  - acouphènes identiques
- juin 1969 :- plus de vertige
  - audition aggravée
  - les acouphènes ont disparu.

Conclusion :

- disparition immédiate des vertiges qui font place à une légère instabilité peu gênante qui persiste au bout de trois mois.
- les acouphènes qui étaient restés inchangés pendant un mois disparaissent.
- mais l'audition est aggravée.

OBSERVATION 4 : Monsieur Z... Saïd - 36 ans.

Histoire :

novembre 1967 :

vertiges importants avec hypoacousie et acouphènes à droite.

Augiogramme : - à gauche : courbes normales
- à droite : courbes horizontales à - 40 dB

L'épreuve calorique montre une légère hyporéflectivité droite qui ne sera pas retrouvée à un examen ultérieur.

février 1968 :

après une brève phase d'amélioration, les vertiges sont en recrudescence. Une intervention à droite est envisagée, mais devant une amélioration qui se maintient, on surseoira.

novembre 1968 :

audiogramme : - à gauche: courbe horizontale à - 35 dB
- à droite : courbe horizontale à - 50 dB

les signes sont toujours marqués.

février 1969 :

acouphènes bilatéraux très importants, pas de grand vertige.

mars 1969 :

acouphènes bilatéraux très importants, reprise des crises vertigineuses. L'intervention est décidée à droite (côté du début).

Diagnostic :

MENIERE DROIT DEPUIS 1964 BILATERALISE DEPUIS 1968

Antécédents :

Pas d'antécédent.

Compte-rendu opératoire du 18 avril 1969 : cryothérapie droite

- pont fenêtre ovale - fenêtre ronde très étroit
- amincissement un peu antérieur
- pas de ligne bleue
- deux applications d'une minute.

Suites opératoires :

Favorables immédiatement - plus de vertige, disparition des acouphènes à droite.

Reprise des vertiges quinze jours après l'intervention, l'audiogramme montre une aggravation de la surdité à droite.

juin 1969 : - vertiges quotidiens
- audiogramme inchangé.

juillet 1969 : - vertiges importants
- réapparition des acouphènes à droite aussi marqués.

octobre 1969 : toujours acouphènes et vertiges intenses, légère récupération de l'audition à droite.

novembre 1969 : vertiges (mais n'existent plus sous forme de grandes crises) - acouphènes inchangés - audition un peu améliorée.

octobre 1970 : idem.

Une seconde intervention est envisagée.

Conclusion :

- disparition immédiate des vertiges qui réapparaitront vers le quinzième jour presqu'aussi intense qu'avant l'intervention (mais il s'agit d'une forme bilatérale).
- atténuation du bourdonnement.
- pas d'amélioration dix-huit mois après l'intervention.

OBSERVATION 5 : Madame W... Suzanne - 57 ans.

Histoire :

février 1963 :

Traumatisme crânien à droite (pas d'autre renseignement)

Depuis vertiges très intenses, par crises (quatre à cinq par an), accompagnés de vomissements importants, surtout à type de vertiges de position. Démarche ébrieuse - céphalées.

Il n'y a pas d'acouphène, pas de baisse de l'audition (l'audiogramme montre une acuité auditive équivalente à droite et à gauche); l'épreuve calorique est normale, mais on trouve une déviation nette vers la gauche à la marche en étoile.

Diagnostic :

SYNDROME SECONDAIRE DES TRAUMATISES DU CRANE AVEC COMPOSANTE VERTIGINEUSE IMPORTANTE ESSENTIELLEMENT.

Compte-rendu opératoire du 18 avril 1969 : cryothérapie gauche

Il existe un trait de fracture horizontal à la face externe de la mastoïde.

Bon fraisage; léger écoulement de liquide.

Application de la cryode une minute seulement.

Suites opératoires :

Immédiatement : arrêt des vertiges. Il persiste un simple déséquilibre - pas de bourdonnement.

mai 1969 : acouphène léger - instabilité - audition inchangée.

juin 1969 : idem.

octobre 1969 : toujours légère instabilité et acouphène léger, audition identique.

février 1970 : idem.

septembre 1970 : idem - très bon résultat.

Conclusion :

- disparition totale des grands vertiges laissant place à une légère instabilité.

- atténuation des acouphènes.

- résultat stable après dix-huit mois.

OBSERVATION 6 : Monsieur C... Alfred - 54 ans.

Histoire :

Début en 1965 :

crises vertigineuses intenses dont la fréquence était de trois à quatre par jour, accompagnées d'un acouphène aigu à droite et d'une hypoacousie droite également. Tout travail était rendu impossible.

Audiogramme : courbe horizontale à - 70 dB à droite avec recrutement.

Epreuve calorique : hypoexcitabilité vestibulaire bilatérale.

Diagnostic :

MENIERE DROIT.

Antécédents :

Glaucome opéré des deux côtés - 1968 et 1969.

Compte-rendu opératoire du 28 avril 1969 : cryothérapie droite

- incision endaurale
- résection postérieure
- amincissement du promontoire entre fenêtre ovale et fenêtre ronde (donc un peu antérieur)
- légère issue liquidienne
- deux applications d'une minute
- le lambeau est légèrement déchiré ainsi que le tympan dans sa partie postérieure.
- Gelfoam.

Suites opératoires :

Immédiatement : bonnes, petites sensations vertigineuses au lever.

Septième jour : apparition d'une paralysie faciale droite fruste.

Fin mai 1969 : la paralysie faciale a disparu - petite instabilité - petits acouphènes - le tympan montre une toute petite perforation postérieure.

juin 1969 : les vertiges ont fait place à une légère instabilité - a repris le travail.

septembre 1970 : après un an d'accalmie reprise des crises et de l'instabilité.

octobre 1970 : pas d'amélioration.

Conclusion :

- disparition immédiate des vertiges. Petite instabilité transitoire. Le résultat se maintient un an, puis reprise des crises comme avant l'intervention.

- les bourdonnements ont été très atténués.

OBSERVATION 7 : Madame H... Germaine - 39 ans.

Histoire :

Début en 1964 :

Seconde crise en 1967 - troisième en juin 1968.

Depuis mars 1969 :

les crises deviennent pratiquement subintrantes, il s'agit de vertiges avec nausées, bourdonnements permanents, sensation de plénitude dans l'oreille gauche. Il persiste une instabilité entre les crises.

L'audiogramme montre une courbe horizontale à gauche à - 60 dB, recrutement.

L'épreuve calorique objective une hypoexcitabilité gauche.

Diagnostic :

MENIERE GAUCHE.

Compte-rendu opératoire du 8 mai 1968 : cryothérapie gauche

Dans la caisse, très grosses exostoses de la paroi interne et de la paroi postérieure entourant et modifiant totalement l'aspect de la fenêtre ronde, qui est d'ailleurs recouverte d'une membrane qu'on récline.

La visiblité du pont fenêtre ovale - fenêtre ronde (très étroit) est néanmoins excellente.

Pas de résection osseuse.

Fraisage et légère issue liquidienne.

Deux applications d'une minute.

Suites opératoires :

- le lendemain : disparition des vertiges et des nausées, persistance des acouphènes.

- au huitième jour : aucun vertige depuis l'intervention - instabilité régressive - bourdonnements non modifiés - audition inchangée.

- juillet 1969 : aucun vertige - instabilité disparue - audition identique - nette atténuation des bourdonnements.

Conclusion :

Aucun vertige, ni instabilité trois mois après l'intervention. Nette atténuation des bourdonnements.

OBSERVATION 8 : Madame S... Marcelle - 58 ans.

Histoire :

juin 1968 :

Malade opéré d'otospongiose à gauche en juin (platinectomie totale et pose d'un piston-teflon de gros calibre) avec un bon résultat. Mais trois mois après l'intervention d'une part : apparaissent du côté opéré des bourdonnements très intenses à type de ronflement, et d'autre part il y a accentuation des vertiges qui existaient déjà avant l'intervention et qui deviennent très fréquents (plusieurs par jour).

février 1969 :

Audiogramme : à gauche : courbe horizontale à - 60 dB
à droite : l'aspect est celui d'une hypoacousie de perception moins marquée.

Diagnostic :

MENIERE GAUCHE.

Antécédents :

Lithiase rénale droite opérée en 1953.

Compte-rendu opératoire du 8 mai 1969 : cryothérapie gauche

- fraisage du promontoire entre fenêtre ronde et fenêtre ovale jusqu'à l'aspect bleuté, pierre ponce caractéristique, avec légère issue liquidienne.
- deux applications d'une minute.

Suites opératoires :

- Immédiates : disparition des vertiges - persistance des bourdonnements - très discrète parésie faciale.
- mai 1969 : aucun vertige depuis l'intervention - amélioration importante des acouphènes.

- juillet 1969 : aucun vertige - acouphène d'intensité variable - audition inchangée.
- avril 1970 : disparition totale des vertiges depuis l'intervention - toujours acouphènes à gauche.

Conclusion :

- disparition immédiate des vertiges.
- va très bien au bout d'un an, mais les acouphènes sont inchangés.

OBSERVATION 9 : Monsieur P... André - 55 ans.

Histoire :

décembre 1969 :

Début par un grand vertige suivi de vomissements avec bourdonnements bilatéraux, plus intenses à gauche. Un bilan hospitalier objective en plus une surdité gauche de perception.

avril 1969 :

Crises subintrantes (au moins trois par jour)

Audiogramme : atteinte bilatérale de perception avec chute sur les aigus à gauche. Recrutement gauche.

Epreuve calorique : hyporéflexie droite relative.

Diagnostic :

MENIERE GAUCHE.

Antécédents :

Accident de la voie publique en 1957 (fractures de côtes); céphalées post-traumatiques.

Compte-rendu opératoire du 22 mai 1969 : cryothérapie gauche

- fraisage du promontoire entre les fenêtres ronde et fenêtre ovale jusqu'à l'aspect bleuté, pierre ponce caractéristique, avec légère issue liquidienne.
- deux applications d'une minute.

Suites opératoires :

- huitième jour : aucun vertige (à la sortie), les acouphènes à gauche ont disparu (léger bourdonnement qui persiste à droite) - disparition des céphalées.
- août 1969 :
  - a eu quelques vertiges lors de mouvements brusques de la tête d'avant en arrière.
  - audiogramme : cophose gauche - presbyacousie droite.
  - épreuve calorique : hypoexcitabilité bilatérale très importante.

- octobre 1969 : quelques vertiges.
- novembre 1969 : deux crises peu importantes.
- février 1970 : toujours quelques vertiges - n'a plus de céphalées depuis l'intervention.

Conclusion :

Pas de vertige les deux mois qui ont suivi l'intervention. Reprise ensuite, mais nettement moins intensément.

Disparition complète des acouphènes (du côté opéré).

Ce résultat se maintient au bout d'un an.

OBSERVATION 10 : Monsieur G... Dahmane - 52 ans.

Histoire :

Traumatisme crânien avec fracture de l'occipital en janvier 1968.

juillet 1968 :

Vertiges importants, hypoacousie droite, acouphènes peu importants.

Audiogramme : surdité bilatérale mixte plus accentuée à droite.

Epreuve calorique normale.

avril 1969 :

Augmentation de l'intensité et de la fréquence des vertiges, les acouphènes sont de plus en plus importants.

Audiogramme : surdité bilatérale de perception pure, nettement plus marquée à droite.

Diagnostic :

MENIERE DROIT.

Compte-rendu opératoire du 30 mai 1969 : cryothérapie droite

- technique habituelle
- deux applications de une minute après le fraisage
- rupture de la corde du tympan qui "claque" spontanément pendant le gel.

Suites opératoires :

- immédiatement : aucune crise giratoire - majoration de l'impression d'instabilité qui existait avant l'intervention, pendant 48 heures.

- huitième jour : installation d'une paralysie faciale droite périphérique sur les deux branches du VII - Mis sous corticoïdes - amélioration de l'instabilité.

- Fin juin 1969 : persistance de la paralysie faciale - vertiges disparus, légère instabilité - audition inchangée - bourdonnements très diminués.

- juillet 1969 : La paralysie faciale persiste - disparition des bourdonnements.

- août 1969 : la paralysie faciale complète existant toujours, l'intervention est décidée.

Compte-rendu opératoire du 2 septembre 1969 :

Après antro-atticotomie large à la fraise et ablation de l'enclume, le VII est libéré au niveau de la deuxième et du début de la troisième portion du canal de Fallope, le nerf est comprimé dans sa gaine, principalement au niveau du sourcil de la fenêtre ovale; la gaine est ouverte.

Enclume replacée sur lit de gelfoam.

Octobre 1969 : plastie palpébrale droite.

Fin décembre 1969 : l'examen musculaire montre un début de récupération.

OBSERVATION 11 : Madame M... Henriette - 64 ans.

Histoire :

juillet 1968 :

Consulte pour troubles de l'équilibre (vertiges - instabilité), bourdonnements à gauche, perte de l'audition, existant depuis quelques temps. Les vertiges augmentent de fréquences et de durée.

Audiogramme : - à gauche : surdité de perception avec courbe horizontale à - 70 dB.
- à droite : presbyacousie importante.

Epreuve calorique : hyporéflexie vestibulaire bilatérale plus marquée à droite (?).

Diagnostic :

MENIERE "VIEILLI" A GAUCHE.

Compte-rendu opératoire du 10 juin 1969 : cryothérapie gauche
- pont osseux fenêtre ovale - fenêtre ronde très étroit
- échancrure de la fenêtre ronde lors du fraisage
- une application d'une minute.

Suites opératoires :

- premier jour : le bourdonnement a disparu à gauche, mais il persiste une sensation pulsatile.
- deuxième jour : réapparition d'un bruit à gauche.
- troisième et quatrième jour : bruit pulsatile à gauche.
- juillet 1969 : vertiges réapparus, identiques à ceux qui existaient avant l'intervention, il reste une légère instabilité, acouphène pulsatile, audition inchangée confiant à la cophose.
- octobre 1969 : il n'y a plus de vertige, mais une instabilité, acouphène pulsatile persistant - cophose.

- janvier 1970 : iden.
- septembre 1970 : idem.

Conclusion :

Disparition immédiate des vertiges qui réapparaissent un mois après l'intervention pour disparaître définitivement au bout de deux mois en laissant une légère instabilité. L'acouphène a changé de timbre et est devenu pulsatile.

Ce résultat se maintient au bout de quinze mois.

OBSERVATION 12 : Madame D... Madelena - 40 ans.

Histoire :

juin 1969 :

Malade hypertendue - T.A. 16.12 - qui depuis un mois présente des vertiges très intenses, avec chute et vomissements importants. Tout d'abord hospitalisé en médecine, elle passe dans le service.

Audiogramme : surdité de perception gauche avec recrutement complet au Fowler.

L'épreuve calorique montre une hyporéflectivité gauche.

Diagnostic :

MENIERE PROBABLE, RECENT, GAUCHE.

Compte-rendu opératoire du 10 juillet 1969 : cryothérapie gauche

- pont fenêtre ovale - fenêtre ronde
- fraisage, issue liquidienne
- une application d'une minute (audition relativement conservée).

Suites opératoires :

Immédiatement : vertiges réapparus quatre à cinq jours après l'intervention, moins intenses.

Septembre 1969 : peu de vertiges - audition inchangée - à noter une composante psychique plus importante chez cette malade.

Octobre 1969 : nouvelle crise de vertiges - l'audition semble aggravée - pas d'acouphène.

Novembre 1969 : vertiges moins fréquents - RAS par ailleurs.

Conclusion :

Disparition immédiate des vertiges qui réapparaissent identiques au cinquième jour.

Aucun changement au bout de quatre mois.

OBSERVATION 13 : Monsieur H... Hocine - 35 ans.

Histoire :

Ce malade est vu en février 1960 pour deux problèmes :

- existence d'un nodule thyroïdien droit avec en fonctionnement de la glande qui sera enlevée en mai 1968 (anatomopathologie : kyste thyroïdien sans caractère de malignité).

- depuis six mois : vertiges très fréquents avec vomissements, baisse de l'acuité auditive et bourdonnements à gauche.

Audiogramme : atteinte labyrinthique gauche, recrutement.

Epreuve calorique : montre alors une inexcitabilité à gauche, examen normal à droite.

Juin 1968 :

A refait de nombreux épisodes vertigineux.

Audiogramme : récupération, il reste une surdité de transmission.

Epreuve calorique : hypoexcitabilité gauche.

Avril 1969 :

n'a pas eu de vertige depuis juin 1968 - sifflement continu à gauche - pas d'hypoacousie grossière actuelle.

Fin juin 1969 :

Depuis trois semaines, vertiges persistants presque subintrants et acouphènes gauches.

Diagnostic :

MENIERE PROBABLE.

Compte-rendu opératoire du 11 juillet 1969 : cryothérapie gauche

- méthode habituelle
- deux applications de une minute.

Le malade est sorti dix jours après l'intervention, il ne présente plus de vertige, les acouphènes persistent. Il n'a

malheureusement pu être suivi car il ne s'est pas présenté aux convocations.

Conclusion :

Disparition des vertiges - persistance des acouphènes.

OBSERVATION 14 : Monsieur M... Henri - 42 ans.

Histoire :

Début juin 1967 par une crise vertigineuse rotatoire avec acouphène important et baisse de l'acuité auditive.

Trois autres épisodes en juillet 1968, août 1969 et septembre 1969; les crises sont annoncées par une majoration des bourdonnements qui sont devenus permanents depuis la première crise.

Une hospitalisation en août 1969 pour ces vertiges permet de pratiquer un audiogramme qui montre une surdité gauche de perception avec courbe horizontale à - 60 dB et recrutement complet au Fowler.

Diagnostic :

MENIERE GAUCHE.

Compte-rendu opératoire du 14 octobre 1969 : cryothérapie gauche.

- technique habituelle
- deux applications d'une minute.

Suites opératoires :

Immédiates : diminution considérable des vertiges - majoration des acouphènes.

Quatrième jour : il n'existe plus de grands vertiges - petites crises - acouphènes augmentés - audition identique.

Novembre 1969 : une instabilité s'est installée - il n'y a plus de vertige - les acouphènes ont presque disparu.

Janvier 1970 : disparition totale des vertiges - il n'y a plus d'instabilité - la malade retravaille et reconduit - persistance du bourdonnement - audition inchangée.

Avril 1970 : stable.

Conclusion :

- diminution considérable des vertiges immédiatement qui sont peu à peu remplacés par une instabilité - troisième mois - qui disparait à son tour.

- majoration immédiate des acouphènes qui disparaissent au bout d'un mois.

- au sixième mois va très bien.

OBSERVATION 15 : Monsieur E... Adrien - 33 ans.

Histoire :

1965 :
Début par un grand vertige avec chute.

Avril 1968 :
Installation d'un bourdonnement à gauche qui persiste entre les accès qui se multiplient d'une surdité gauche maximum pendant quatre ans, régressant progressivement ensuite.

Diagnostic :

MENIERE GAUCHE.

Compte-rendu opératoire du 15 octobre 1969 : cryothérapie gauche

- incision endaurale.
- espace entre fenêtre ovale et fenêtre ronde peu important, on fraise légèrement le sourcil de la fenêtre ronde.
- pas d'issue liquidienne.
- deux applications d'une minute.

Suites opératoires :

On n'a pu suivre ce malade que pendant son hospitalisation. A sa sortie les grands vertiges avaient disparu. Il persistait le bourdonnement gauche.

Conclusion :

- disparition des grands vertiges
- persistance du bourdonnement.

OBSERVATION 16 : Monsieur R... J. - 47 ans.

Histoire :

En 1967, a eu un traumatisme crânien, sans perte de connaissance. Il persiste à la suite de cet accident des céphalées occipitales et des vertiges importants. Un électro-encéphalogramme en décembre 1967 est normal.

Début novembre 1969 :

depuis quelques mois recrudescence des vertiges avec apparition des bourdonnements et d'une hypoacousie.

Audiogramme : - à droite : léger déficit de perception
- à gauche : surdité de perception, courbe presque horizontale à - 50 dB.

Examen vestibulaire, bilan ophtalmologique et bilan radiologique normaux.

Diagnostic :

MENIERE GAUCHE.

Compte-rendu opératoire du 18 novembre 1969 : cryothérapie gauche :

- technique habituelle
- deux applications d'une minute.

Suites opératoires :

- immédiates : satisfaisantes - pas de nouveaux vertiges.
- décembre 1969 : quelques vertiges - nouvel audiogramme qui montre une aggravation de la surdité gauche.
- janvier 1970 : instabilité - il n'y a plus de vertige.

Conclusion :

Disparition des vertiges qui font place à une instabilité au troisième mois.

Atténuation des bourdonnements.

Aggravation de la surdité.

OBSERVATION 17 : Monsieur P... Joseph - 52 ans.

Histoire :

Début en 1960 par des vertiges avec vomissements qui se répètent par la suite tous les mois jusqu'en 1966. Installation parallèlement d'une surdité gauche avec acouphènes.

Trois hospitalisations pour recrudescence des crises vertigineuses en 1962, 1966 et récemment en 1969.

Septembre 1969 :

Recrudescence des crises.

Audiogramme : - à gauche : courbe horizontale à - 50 dB jusqu'à 1000, confinant à la cophose ensuite.

- à droite : chute sur les aigus à partir de 2000.

Examen vestibulaire : R.A.S.

Diagnostic :

MENIERE GAUCHE.

Compte-rendu opératoire du 20 novembre 1969 : cryothérapie gauche.

- technique habituelle.
- pont fenêtre ovale - fenêtre ronde large et épais
- fraisage ; très peu de suintement liquidien.
- deux applications d'une minute.

Suites opératoires :

Jusqu'au huitième jour : très bien, pas de nouvelle crise.

le huitième jour : apparition d'une paralysie faciale droite.

le quatorzième jour : paralysie faciale droite - disparition des vertiges - les bourdonnements sont inchangés.

Fin janvier 1970 : la paralysie faciale a complètement régressé - statu quo par ailleurs.

Conclusion :

Disparition totale des vertiges qui ne sont pas réapparus trois mois après l'intervention - les bourdonnements sont inchangés.

OBSERVATION 18 : Madame V... Yvette - 39 ans.

Histoire :

Mars 1965 :
Début par des bourdonnements à gauche.

Juillet 1966 :
apparition de la première crise vertigineuse et de l'hypoacousie gauche.
Depuis 1967, les crises augmentent nettement de fréquence.

Janvier 1969 :
Consulte un O.R.L. qui fait pratiquer un bilan audiométrique et radiologique et l'adresse dans le service.
Audiogramme : - à droite : audition normale
- à gauche : pas de conduction osseuse au-dessus de 1000 - plateau à - 40 dB jusqu'à 4000, ensuite chute brutale.

Diagnostic :

MENIERE GAUCHE.

Antécédents :
Céphalées assez importantes depuis 1964
Tendance dépressive.

Compte-rendu opératoire du 8 janvier 1970 : cryothérapie gauche
- pont fenêtre ovale - fenêtre ronde très étroite.
- bon amincissement.
- trois applications d'une minute.

Suites opératoires :
Immédiates : très satisfaisantes.
Sixième jour : vertige et céphalées ont complètement disparu - persistance du bourdonnement moins intense.

Fin janvier 1970 : les vertiges ont disparu - il n'y a plus d'instabilité - acouphènes persistants - audition non changée.

Mars 1970 : récidives importantes des vertiges. On décide une deuxième séance de cryothérapie.

Compte-rendu opératoire du 17 avril 1970 : cryothérapie gauche (2 e)

La cryode est laissée deux fois : une minute et demie, une minute quarante cinq secondes.

Petite brèche tympanique fermée avec de l'aponévrose. temporale.

Suites opératoires :

- sixième jour : pas de vertiges - va bien.
- juin 1970 : bien.

Conclusion :

Disparition immédiate des vertiges qui réapparaissent inchangés au troisième mois. Après une deuxième cryothérapie, nouvelle disparition des vertiges qui se maintient au bout de trois mois.

Les bourdonnements sont atténués.

OBSERVATION 19 : Madame L... Rachel - 40 ans.

Histoire :

Apparition chez une épileptique triatée et bien suivie de troubles de l'équilibre à type de vertige, sans rapport avec sa comitialité.

Pas de notion de bourdonnement ni d'hypoacousie.

Décembre 1969 :

L'examen acoumétrique est normal.

L'épreuve calorique déclenche un grand vertige à droite, un vertige moins important à gauche. Par ailleurs, réponses harmonieuses Romberg à droite quelque soit le côté irrigué.

Devant l'aggravation des vertiges on décide de tenter la cryothérapie.

Diagnostic :

?

Compte-rendu opératoire du 9 octobre 1970 : cryothérapie droite

- technique habituelle
- deux fois une minute.

Suites opératoires :

La malade est sortie au bout de quarante-huit heures, sans vertige.

Elle n'est pas encore revenue en consultation actuellement.

Conclusion :

Disparition des vertiges.

R E S U L T A T S

-:-:-:-:-:-:-:-:-

Pour dix-huit malades sur dix-neuf, il y a plus de dix mois de recul, mais tous ne sont pas venus avec la régularité souhaitée aux convocations.

Au total : parmi ces dix-neuf observations :

- seize ont été suivies au moins trois mois dont huit pendant un an et plus.
- deux n'ont été suivies que pendant la durée de leur hospitalisation.
- une est trop récente pour apprécier un résultat à distance.

Les résultats sont les suivants :

Vertiges

au bout de trois mois :

- douze (75 %) ont vu leurs vertiges disparaitre totalement, chez cinq ils ont été remplacés par une instabilité peu gênante.
- deux (12,5 %) présentaient toujours des vertiges mais très atténués.
- deux (12,5 %) n'ont eu aucune amélioration.

au bout d'un an :

Chez les huit malades qui ont été suivis un an et plus :

- six : ont été complètement soulagés (mais un malade a vu ses vertiges récidiver au bout d'un an; chez deux s'est installée une instabilité légère).
- un : présentait une nette diminution des vertiges.
- un : n'a eu aucune modification de ses vertiges.

Acouphènes :

chez :
- trois malades : disparition définitive immédiate.
- un malade : disparition pendant trois mois puis réapparition identique.
- deux malades : pas de disparition immédiate (majoration chez un malade). Disparition au bout d'un mois.
- sept malades : atténuation très importante.
- quatre malades: aucune modification.

Deux malades n'avaient pas de bourdonnement avant l'intervention (et n'en ont pas eu dans les suites).

Audition :

- chez dix-sept malades : pas de modification.
- chez deux malades : aggravation immédiate, suivie d'une récupération partielle chez l'un.

VERTIGES

	Disparus	Inchangés	Atténués	Instabilité
Dès le réveil	17	1	1	2
Un mois	12	2	2	6
Trois mois	12	2	2	5
Un an et plus	6	1	1	2

BOURDONNEMENT

Disparu			Atténué	Inchangé
Définitivement		Transi-toirement		
Immédiatement	Secondairement			
3	2	1	7	4
18 %	12 %	6 %	40 %	24 %

Dans l'appréciation du résultat final, nous avons donné le plus d'importance à la guérison des vertiges.

Nous avons adopté les critères suivants :

Excellent (E) : disparition des vertiges
disparition des bourdonnements.

Très bon (TB) : disparition des vertiges
atténuation des bourdonnements.

Bon (B) : disparition des vertiges avec ou sans instabilité résiduelle.
acouphènes disparus ou inchangés.

Passable (P) : atténuation des vertiges avec ou sans instabilité
acouphènes disparus, atténués ou inchangés.

Echec (M) : vertiges non modifiés
acouphènes atténués ou inchangés.

	Echec	Passable	Bon	Très bon	Excellent
Nombre	2	2	10	2	3
%	10,5 %	10,5 %	52,5 %	10,5 %	16 %

Parmi les dix "bon", il y en a un qui est devenu un échec après un an.

Cela revient à dire :

- la moitié de bon résultat.
- le cinquième de résultat excellent.

- le dixième de très bon résultat.
- le dixième de résultats passable.
- le dixième d'échec.

Donc huit malades sur dix sont nettement améliorés et deux le sont peu ou pas.

OBS. N°	VERTIGES			BOURDONNEMENTS			INSTA-BILITE	RESULTATS
	Disparus	Atténués	Inchan-gés	Disparus	Atténués	Inchan-gés		
1	x			x				E
2	x			x				E
3	x			x			x	B
4			x			x		M
5	x				x		x	B
6	x lon	puis → x			x			B → M
7	x				x			TB
8	x					x		B
9		x		x				P
10	x				x		x	B
11	x				x		x	B
12			x	jamais de bourdonnement				M
13	x					x		B
14	x			x				E
15		x				x		P
16	x				x		x	B
17	x					x		B
18	x				x			B
19	x			jamais de bourdonnement				B

Si nous confrontons les résultats en fonction de l'âge des malades et de l'ancienneté de leur atteinte, nous obtenons le tableau suivant :

Résultat	Age				Ancienneté des troubles				Antécédents particuliers
	30 à 39	40 à 49	50 à 59	60 & +	- 1	1 à 2	+ 2		
E		1	1	1	1	2			otospongiose bilatérale opérée
TB			2			2			otospongiose G opérée : 1 fr.occipit. 1
B	3	2	3	2	1	3	6	céphalées 1 comitialité 1	T.C. 2 glaucome 1
P	1		1			1	1	céphalées 1	T.C. 1
M	1	1				1	1	HTA 1	

Nous en tirons deux constatations qui ne sont d'ailleurs que deux expressions différentes de la même remarque.

- parmi les résultats E et TB tous ont moins de deux ans d'existence.

- parmi les résultats P et M aucun n'a moins d'un an d'ancienneté.

Cette remarque - les résultats sont plus favorables dans les formes les plus récentes - a été également formulée par W.F. HOUSE lorsqu'il utilisait cette méthode.

Complications :

- Paralysie faciale : trois (16 %)

Elles se sont toutes installées au huitième jour. Deux ont été totalement régressives en un à deux mois; une n'a pas été régressive, et, au bout de trois mois, a nécessité une intervention libératrice et une plastie palpébrale.

- Rupture de la corde du tympan : un cas

C'est chez ce même malade qu'est survenue la paralysie faciale qui a nécessité l'intervention libératrice.

- Perforations :

Ce ne furent pas à proprement parler des complications. Une s'est réparée spontanément; une a été fermée immédiatement par de l'aponévrose temporale.

- Aggravation de l'audition :

Deux malades ont eu une aggravation immédiate dont l'une a partiellement récupéré au bout de six mois. Il est à noter que ces deux malades possédaient une audition très mauvaise : courbe horizontale à - 50 dB.

C O N C L U S I O N

-:-:-:-:-:-:-:-:-:-

Cette technique de shunt endo-périlymphatique dans le traitement du vertige de Ménière nous a donné de très bons résultats : amélioration ou guérison des vertiges dans 80 % des cas, disparition ou atténuation du bourdonnement dans plus de la moitié des cas sans que l'audition soit diminuée (en particulier lorsqu'elle était normale).

La complication qui est la plus à craindre est la paralysie faciale. Quant à l'atteinte cochléaire, elle ne s'est jamais produite quand on pouvait la redouter.

La cryothérapie se révèle une fois de plus comme une méthode simple, très sûre, donnant souvent de très bons résultats, dans cette affection aussi désespérante que certains vertiges et cela mérite d'être souligné.

VU, le Président de Thèse,

M. le Professeur PIALOUX

VU, le Doyen,

M. le Professeur BERNIER

VU, le Recteur,

M. MALLET

B I B L I O G R A P H I E

-:-:-:-:-:-:-:-:-:-:-:-:-

AUBRY N., PIALOUX P. -
Vertige de Ménière.
Encyclopédie médico-chirurgicale O.R.L. T. 2 1 - 1958
20205 A10.

COLOMER N., CIURANA A.J. -
Anatomie oto-rhino-laryngologique et topographie cervicale.

CUTT R.A. et al. -
Preliminary results with experimental cryosurgery of the labyrinth arch otolaryngology 82, pp. 147-148, 1965.

EYRIES Ch., CHOUARD Cl. H. -
Nerf facial.
Encyclopédie médico-chirurgicale O.R.L. T. 1, 7, 1966, 20020 A10.

GUERRIER Y. -
Oreille interne.
Encyclopédie médico-chirurgicale O.R.L. T. 1, 9, 1963, 20020 A10.

HOUSE W.F. -
Sub arachnoïd shunt for drainage of hydrops.
Arch. otolaryngology vol. 79 ap 1964, pp. 338-354.

HOUSE W.F. -
Cryosurgery for Meniere's disease.
Arch. otolaryngology vol. 84, Déc. 1966.

HOUSE W.F. -
Rapport à la Société française O.R.L. et de pathologie cervico-faciale : cryosurgery of the promontory. Paris 1968.

HOUSE W.F. -
Lettre personnelle Nov. 1970.

LEGENT F., PERLEMUTER L., VANDENBROUCK Cl. -
Cahiers d'anatomie O.R.L.

MULER H. -
Cryothérapie en O.R.L.
Cahiers d'O.R.L. T. 4, N° 2, mars-avril 1969.

MULER H., COTIN C., PRACHE H. -
Cryothérapie du promontoire, critique de quelques observations.
Annales d'otolaryngologie T. 86, N° 12, Déc. 1969, p. 746-750.

PIALOUX P., FREYSS G., DANON J. -
Physiologie de l'audition.
Encyclopédie médico-chirurgicale O.R.L. T.1, 6 - 1970, 200030 A10.

WOLFSON R.J., CUTT R.A. et al., MYERS D. -
Cryosurgery of labyrinth. Preliminary report of a neosurgical procedure.
Laryngoscope 76, 733-757, april 66.

HOUSE W.F. -
Rapport à la Société française O.R.L. et de pathologie cervico-faciale : cryosurgery of the promontory.
Paris 1968.

HOUSE W.F. -
Lettre personnelle Nov. 1970.

LEGENT F., PERLEMUTER L., VANDENBROUCK Cl. -
Cahiers d'anatomie O.R.L.

MULER H. -
Cryothérapie en O.R.L.
Cahiers d'O.R.L. T. 4, N° 2, mars-avril 1969.

MULER H., COTIN C., PRACHE H. -
Cryothérapie du promontoire, critique de quelques observations.
Annales d'otolaryngologie T. 86, N° 12. Déc. 1969, p. 746-750.

PIALOUX P., FREYSS G., DANON J. -
Physiologie de l'audition.
Encyclopédie médico-chirurgicale O.R.L. T.1, 6 - 1970, 200030 A10.

WOLFSON R.J., CUTT R.A. et al., MYERS D. -
Cryosurgery of labyrinth. Preliminary report of a neosurgical procedure.
Laryngoscope 76, 733-757, april 66.